


www.pferdeklinik-grosswallstadt.de
Zahnstation in der Pferdeklinik Graf und Fischer
63888 Großwallstadt

www.equiprodena.de
WBE Pferdeschneidkunde
Souel Maleh 64367 Mühltal

Trident 2025 Doncaster

EOTRH – AN ILLNESS OR A SYNDROME

DVM SOUËL MALEH
EXAMINAR IOPF AND CERTIFIED IGFT
VETERINARY SPECIALIZATION IN EQUINE DENTISTRY
ACCREDITATION FOR CONTINUING EDUCATION IN EQUINE DENTISTRY AND TRAINING CENTER FOR BAVARIA AND HESSEN
INFO@EQUIPRODENTA.DE




www.pferdeklinik-grosswallstadt.de
Zahnstation in der Pferdeklinik Graf und Fischer
63888 Großwallstadt

www.equiprodena.de
WBE Pferdeschneidkunde
Souel Maleh 64367 Mühltal

Intro

- EOTRH is becoming more famous all over the world in the last years.
- But what does it mean?
- Why are the recommendations so different?
- Does we always talk about the same?





www.pferdeklinik-grosswallstadt.de
Zahnstation in der Pferdeklinik Graf und Fischer
63888 Großwallstadt

www.equiprodena.de
WBE Pferdeschneidkunde
Souel Maleh 64367 Mühltal

Intro facts


- Definition EOTRH:
Equines odontoclastic tooth resorption and hypercementosis
- Clinical signs and symptoms:
Illness of the teeth WITH fistula in combination with hypercementosis and resorption in the x-ray.



**Intro facts**


www.pferdeklinik-grosswallstadt.de
Zahnstation in der Pferdeklinik Graf und Fischer
63868 Großwallstadt

www.equiprodental.de
WBK Pferde Zahnheilkunde
Sozial Malch 64367 Mühlhof


- Reasons (speculated):
 - pressure
 - germs of the red complex (Treponema)
 - feeding
- Clinical signs:
out of the view of a dental practitioner
various forms.
Needs a division




**Is there a different in clinic signs or not?**


www.pferdeklinik-grosswallstadt.de
Zahnstation in der Pferdeklinik Graf und Fischer
63868 Großwallstadt

www.equiprodental.de
WBK Pferde Zahnheilkunde
Sozial Malch 64367 Mühlhof






**Is there a different in clinic signs or not?**


www.pferdeklinik-grosswallstadt.de
Zahnstation in der Pferdeklinik Graf und Fischer
63868 Großwallstadt


www.equiprodental.de
WBK Pferde Zahnheilkunde
Sozial Malch 64367 Mühlhof





**Is there a different in clinical signs or not?**
www.pferdeklinik-grosswallstadt.de
Zahnstation in der Pferdeklinik Graf und Fischer
63888 Großwallstadt



www.equiprodental.de
WBK Pferde Zahnheilkunde
Sauer Malleh 64367 Mühlthal





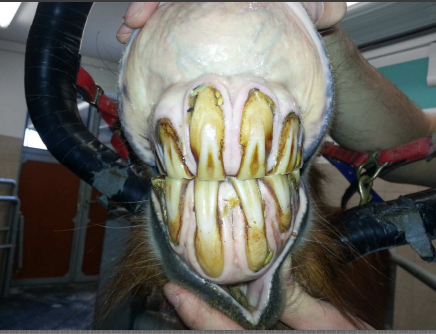
**Is there a different in clinical signs or not?**
www.pferdeklinik-grosswallstadt.de
Zahnstation in der Pferdeklinik Graf und Fischer
63888 Großwallstadt



www.equiprodental.de
WBK Pferde Zahnheilkunde
Sauer Malleh 64367 Mühlthal




**Is there a different in clinical signs or not?**
www.pferdeklinik-grosswallstadt.de
Zahnstation in der Pferdeklinik Graf und Fischer
63888 Großwallstadt



www.equiprodental.de
WBK Pferde Zahnheilkunde
Sauer Malleh 64367 Mühlthal




**Is there a different in clinical signs or not?**
www.pferdeklinik-grosswallstadt.de
Zahnstation in der Pferdeklinik Graf und Fischer
63888 Großwallstadt





www.equiprodena.de
WBEE Pferdeambulanzklinik
Sattel Mähle 64367 Mühlthal

**Is there a different in clinical signs or not?**
www.pferdeklinik-grosswallstadt.de
Zahnstation in der Pferdeklinik Graf und Fischer
63888 Großwallstadt




www.equiprodena.de
WBEE Pferdeambulanzklinik
Sattel Mähle 64367 Mühlthal

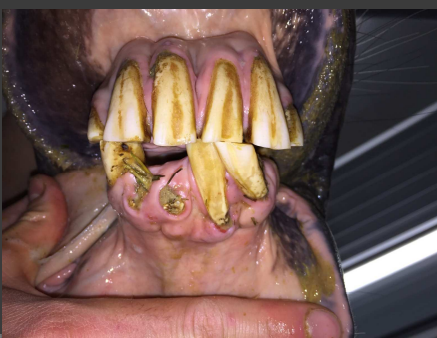
**Is there a different in clinical signs or not?**
www.pferdeklinik-grosswallstadt.de
Zahnstation in der Pferdeklinik Graf und Fischer
63888 Großwallstadt




www.equiprodena.de
WBEE Pferdeambulanzklinik
Sattel Mähle 64367 Mühlthal

**Is there a different in clinical signs or not?**

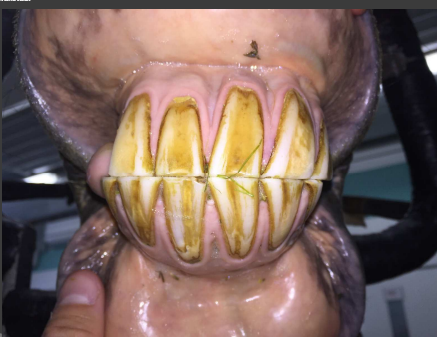
www.pferdeklinik-grosswallstadt.de
Zahnstation in der Pferdeklinik Graf und Fischer
63868 Großwallstadt




www.equiprodena.de
WBE Pferdeambulanzklinik
Sattel Mähle 64367 Mühlthal

**Is there a different in clinical signs or not?**

www.pferdeklinik-grosswallstadt.de
Zahnstation in der Pferdeklinik Graf und Fischer
63868 Großwallstadt



www.equiprodena.de
WBE Pferdeambulanzklinik
Sattel Mähle 64367 Mühlthal

**Is there a different in clinical signs or not?**

www.pferdeklinik-grosswallstadt.de
Zahnstation in der Pferdeklinik Graf und Fischer
63868 Großwallstadt

- All these pictures belong to cases which are classified as EOTRH
- But so many different clinical signs and types
- Does x-ray help us?

www.equiprodena.de
WBE Pferdeambulanzklinik
Sattel Mähle 64367 Mühlthal





www.pferdeklinik-grosswallstadt.de
Zahnstation in der Pferdeklinik Graf und Fischer
63888 Großwallstadt




www.equiprodental.de
WBK Pferde Zahnheilkunde
Soudi Malch 64367 Mühlhof

Short introduction in x-ray incisors






www.pferdeklinik-grosswallstadt.de
Zahnstation in der Pferdeklinik Graf und Fischer
63888 Großwallstadt




www.equiprodental.de
WBK Pferde Zahnheilkunde
Soudi Malch 64367 Mühlhof


Standard storing and lay-down of incisors xray

- Upper incisors have to lay down and store with the roots up
- Lower incisors have to lay down and store with the roots down
- Left side (203) has to be on the right side of the picture
- Right side (103) has to be on the left side of the picture
- 1 incisor arcade needs 3 x-ray for interpretation each tooth without overlay



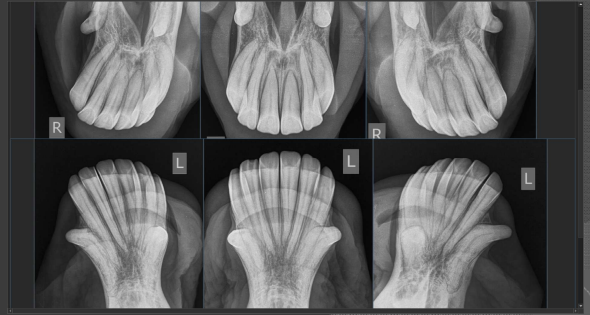



www.pferdeklinik-grosswallstadt.de
Zahnstation in der Pferdeklinik Graf und Fischer
63888 Großwallstadt




www.equiprodental.de
WBK Pferde Zahnheilkunde
Soudi Malch 64367 Mühlhof

How to make xray? Standard store and projection (same like human)







www.pferdeklinik-grosswallstadt.de
Zahnstation in der Pferdeklinik Graf und Fischer
63888 Großwallstadt



www.equiprodental.de
WBE Pferdeärztlicheklinik
Soudi Malch 64367 Mühlthal

- Back to our question
- Does xray will help us?





www.pferdeklinik-grosswallstadt.de
Zahnstation in der Pferdeklinik Graf und Fischer
63888 Großwallstadt




www.equiprodental.de
WBE Pferdeärztlicheklinik
Soudi Malch 64367 Mühlthal


Is there a different in the xray?



Pferd
RIPLEY F
1991 Jan 01 / 283701PA




www.pferdeklinik-grosswallstadt.de
Zahnstation in der Pferdeklinik Graf und Fischer
63888 Großwallstadt




www.equiprodental.de
WBE Pferdeärztlicheklinik
Soudi Malch 64367 Mühlthal

Problem


- Minimum three different types
- EOTRH is not an illness
- EOTRH is a syndrome like colic
- Fistula, hypercementosis, resorbtion ???
Each tooth has that, even each infected molar, isn't ?
- What should we do?
- Subdivision is the solution, but how






Possibilities to divide the different variabilities

Variant A	resorb form	hypercementose form	Mixed form
Is looking more at the x-ray result of the syndrome			
Variant B	akute form	chronicle form	
		pressure caused or Geriatric form	hypercementose Form
Is looking more at the timeline of the syndrome			
Variant C	EOTRH with fistula	EOTRH without fistula	
	Resorb form	Mixed form	hypercementose Form
Is looking more to the clinical signs of the syndrome			




EOTRH - Chronic Form

- The chronic form could be defined as a slow development process. This form is found mostly in horses which hadn't for a long time or never been treated on the Incisors.
- On the point with the maximum pressure you could find fistula on one ore more tooth with sometimes really great interdental paradontosis




EOTRH - Chronic Form

- Sometimes there are cases with highly swelling in the roots. These case have none or only minimal fistula processes. The gingiva shows no signs of inflammation (red, warm, pain)
- In former times we called them cementoma, or benign odontogenic neoplasia with mesenchyme origin
- First description 1899 as Osteokystom (Max Casper) found in horses and cows




EOTRH - acute form

www.pferdeklinik-grosswallstadt.de
Zahnstation in der Pferdeklinik Graf und Fischer
63868 Großwallstadt



www.equiprodental.de
WBK Pferde Zahnheilkunde
Sudel Mähle 64367 Mühlhof

- There is also a acute form. The symptoms are coming in a short time (some weeks or month) from zero to hundred.
- This could be patients, which were treated professionally over years or not. (incl. incisor treatment)
- Symptoms: highly gingivitis, highly fistula mostly generalized with highly pain.






Pressure caused form young or middleage horse

www.pferdeklinik-grosswallstadt.de
Zahnstation in der Pferdeklinik Graf und Fischer
63868 Großwallstadt




www.equiprodental.de
WBK Pferde Zahnheilkunde
Sudel Mähle 64367 Mühlhof









Pressure caused form young or middleage horse


www.pferdeklinik-grosswallstadt.de
Zahnstation in der Pferdeklinik Graf und Fischer
63868 Großwallstadt



www.equiprodental.de
WBK Pferde Zahnheilkunde
Sudel Mähle 64367 Mühlhof



**Pressure caused form geriatric horse**

www.pferdeklinik-grosswallstadt.de
Zahnstation in der Pferdeklinik Graf und Fischer
63888 Großwallstadt


www.equiprodental.de
WBK Pferde Zahnheilkunde
Sauer Malleh 64367 Mühlthal


**Hypercementotic form**

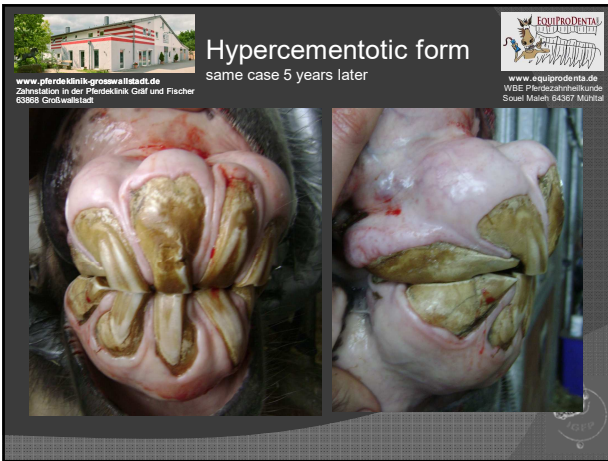
www.pferdeklinik-grosswallstadt.de
Zahnstation in der Pferdeklinik Graf und Fischer
63888 Großwallstadt

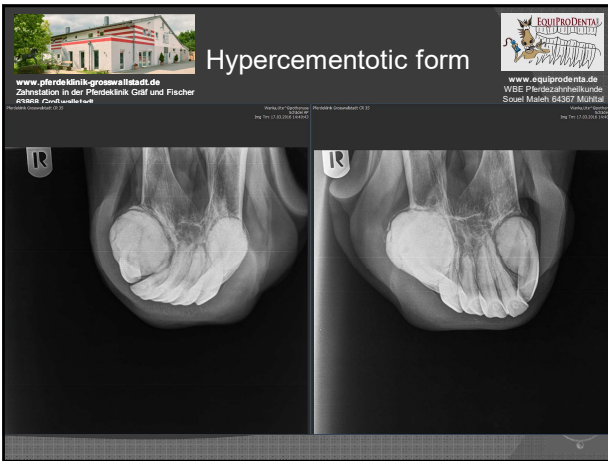

www.equiprodental.de
WBK Pferde Zahnheilkunde
Sauer Malleh 64367 Mühlthal

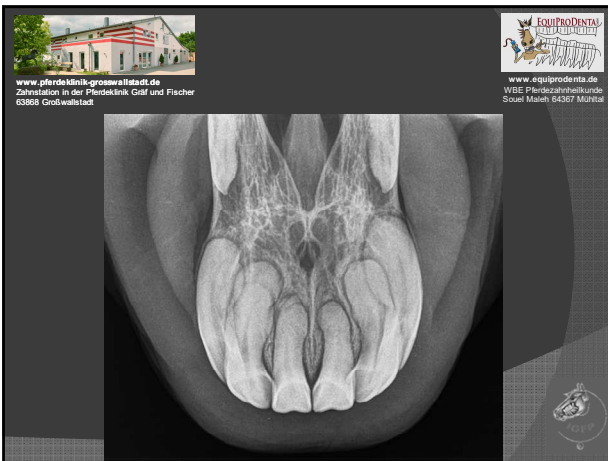
**Hypercementotic form**


www.pferdeklinik-grosswallstadt.de
Zahnstation in der Pferdeklinik Graf und Fischer
63888 Großwallstadt



www.equiprodental.de
WBK Pferde Zahnheilkunde
Sauer Malleh 64367 Mühlthal








**Hypercementotic form**
www.pferdeklinik-grosswallstadt.de
Zahnstation in der Pferdeklinik Graf und Fischer
63889 Großwallstadt



www.equiprodental.de
WBK Pferde Zahnheilkunde
Sauer Mähle 64367 Mühlhof



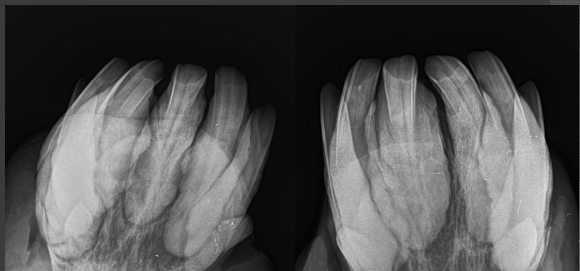
**Hypercementotic form**
www.pferdeklinik-grosswallstadt.de
Zahnstation in der Pferdeklinik Graf und Fischer
63889 Großwallstadt


www.equiprodental.de
WBK Pferde Zahnheilkunde
Sauer Mähle 64367 Mühlhof



**Hypercementotic form**
www.pferdeklinik-grosswallstadt.de
Zahnstation in der Pferdeklinik Graf und Fischer
63889 Großwallstadt



www.equiprodental.de
WBK Pferde Zahnheilkunde
Sauer Mähle 64367 Mühlhof



Hypercementotic form

www.pferdeklunik-grosswallstadt.de
Zahnstation in der Pferdeklinik Graf und Fischer
63868 Großwallstadt


www.equiprodena.de
WBK PferdeärztlicheKunde
Soutel Malch 64367 Mühlhof



Hypercementotic form

www.pferdeklunik-grosswallstadt.de
Zahnstation in der Pferdeklinik Graf und Fischer
63868 Großwallstadt

www.equiprodena.de
WBK PferdeärztlicheKunde
Soutel Malch 64367 Mühlhof

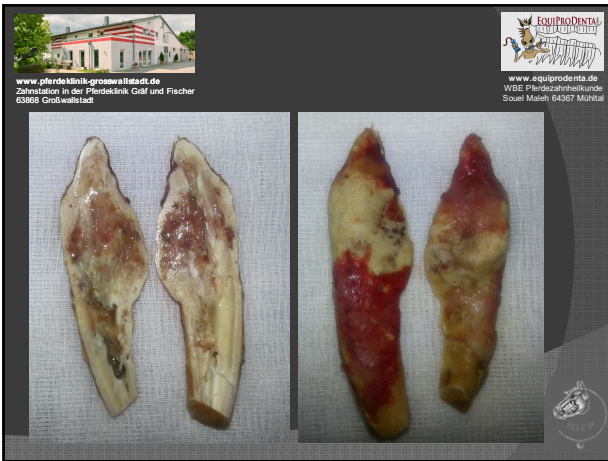


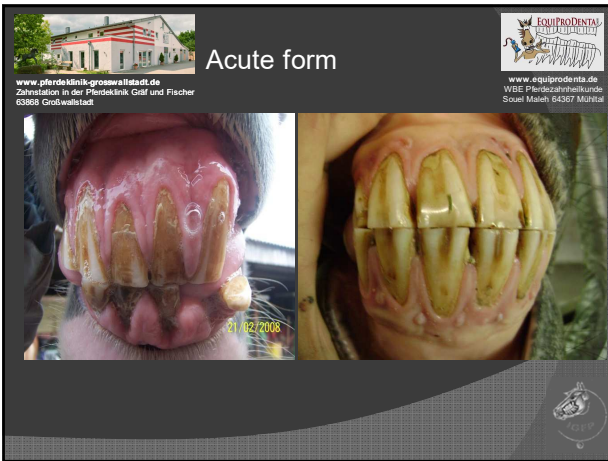Pressure caused form

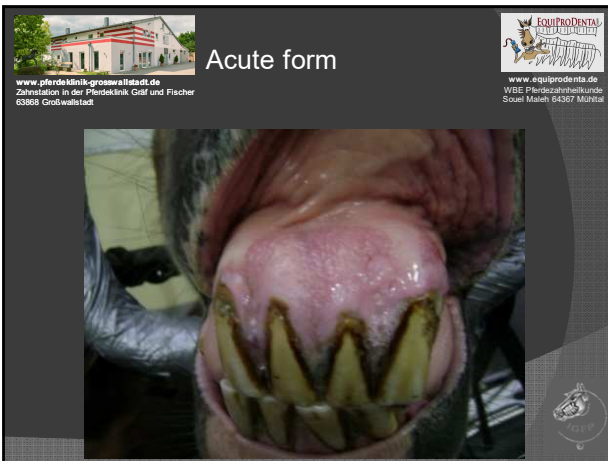
www.pferdeklunik-grosswallstadt.de
Zahnstation in der Pferdeklinik Graf und Fischer
63868 Großwallstadt


www.equiprodena.de
WBK PferdeärztlicheKunde
Soutel Malch 64367 Mühlhof













**Acute form**
www.pferdeklinik-grosswallstadt.de
Zahnstation in der Pferdeklinik Graf und Fischer
63868 Großwallstadt


www.equiprodental.de
WBK Pferde Zahnheilkunde
Socul Malch 64367 Mühlhof




12.12.2013


**Acute form !?**
www.pferdeklinik-grosswallstadt.de
Zahnstation in der Pferdeklinik Graf und Fischer
63868 Großwallstadt



www.equiprodental.de
WBK Pferde Zahnheilkunde
Socul Malch 64367 Mühlhof

Pferde
RIPLEY PA
1991 Jan 01 : 258701PA20





A


**Therapies - suggest**
www.pferdeklinik-grosswallstadt.de
Zahnstation in der Pferdeklinik Graf und Fischer
63868 Großwallstadt



www.equiprodental.de
WBK Pferde Zahnheilkunde
Socul Malch 64367 Mühlhof


- For the pressure caused form
 - Equilibration with really good reduction of the incisors
 - Treatment of the fistula
- For the acute form
 - Early cases: change of feeding (in Germany) no more serial, back to the roots (hay, grass water)
 - Late cases: full extraction
- For the hypercementotic form
 - Normal equilibration with a good reduction incisors until a loss of function occurs (Lip closure that is no longer present)


**Therapy**
www.pferdeklinik-grosswallstadt.de
Zahnstation in der Pferdeklinik Graf und Fischer
63868 Großwallstadt



www.equiprodental.de
WBK Pferde Zahnheilkunde
Socel Malch 64367 Mühlhof





**therapy**
www.pferdeklinik-grosswallstadt.de
Zahnstation in der Pferdeklinik Graf und Fischer
63868 Großwallstadt


www.equiprodental.de
WBK Pferde Zahnheilkunde
Socel Malch 64367 Mühlhof



**therapy**
www.pferdeklinik-grosswallstadt.de
Zahnstation in der Pferdeklinik Graf und Fischer
63868 Großwallstadt


www.equiprodental.de
WBK Pferde Zahnheilkunde
Socel Malch 64367 Mühlhof



**Therapy occlusion**
LETS Q2/Q3


www.pferdekleinik-grosswallstadt.de
Zahnstation in der Pferdewelt Gräf und Fischer
63888 Großwallstadt



www.equiprodental.de
WBK Pferde Zahnheilkunde
Sauer Mähle 64367 Mühlhof



**Therapy occlusion**
LETS Q1/Q4

www.pferdekleinik-grosswallstadt.de
Zahnstation in der Pferdewelt Gräf und Fischer
63888 Großwallstadt


www.equiprodental.de
WBK Pferde Zahnheilkunde
Sauer Mähle 64367 Mühlhof




**Therapies - suggest**

www.pferdekleinik-grosswallstadt.de
Zahnstation in der Pferdewelt Gräf und Fischer
63888 Großwallstadt


www.equiprodental.de
WBK Pferde Zahnheilkunde
Sauer Mähle 64367 Mühlhof


- Don't forget the angle !!!!!



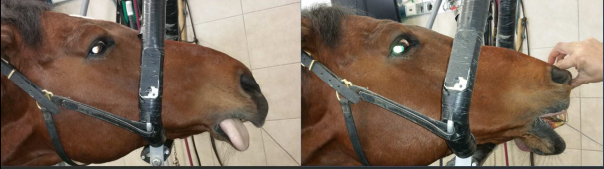


www.pferdeklinik-grosswallstadt.de
Zahnstation in der Pferdeklinik Graf und Fischer
63868 Großwallstadt


Therapy should be in direction to TMJ



www.equiprodental.de
WBK Pferde Zahnheilkunde
Sauer Malleh 64367 Mühlhof




Sometimes step by step




www.pferdeklinik-grosswallstadt.de
Zahnstation in der Pferdeklinik Graf und Fischer
63868 Großwallstadt


„Healing“ is possible



www.equiprodental.de
WBK Pferde Zahnheilkunde
Sauer Malleh 64367 Mühlhof


- Because of the remodeling and the eruption system of the stomatognathic system a „healing“ is possible in some cases.






www.pferdeklinik-grosswallstadt.de
Zahnstation in der Pferdeklinik Graf und Fischer
63868 Großwallstadt

case 1 Dusty



www.equiprodental.de
WBK Pferde Zahnheilkunde
Sauer Malleh 64367 Mühlhof

- Dusty, Haflinger, geldering, born 7.04.1993, age of first treatment 19 years
- 101 was extracted out 5 years before
- Referral from PDP/c because of EOTRH.
- Anamneses:** since one year a high performed serial, before normal feeding
- Clinical signs:** thick reserve crone in the area 103/203 with low paradontosis, little DGL 3, little sensibility by testing with a hammer, NO fistula



Dusty Röntgenbilder

www.pferdeklunik-grosswallstadt.de
Zahnstation in der Pferdeklinik Graf und Fischer
63888 Großwallstadt 3/2012

6/2013

2/2014

www.equiprodental.de
WBK Pferdezahnheilkunde
Socul Malch 64367 Mühlthal

Look at 103 and apikal 102

Dusty Röntgenbilder

www.pferdeklunik-grosswallstadt.de
Zahnstation in der Pferdeklinik Graf und Fischer
63888 Großwallstadt 2/2012

6/2013

2/2014

www.equiprodental.de
WBK Pferdezahnheilkunde
Socul Malch 64367 Mühlthal

Dusty Röntgenbilder

www.pferdeklunik-grosswallstadt.de
Zahnstation in der Pferdeklinik Graf und Fischer
63888 Großwallstadt 3/2012

6/2013

2/2014

www.equiprodental.de
WBK Pferdezahnheilkunde
Socul Malch 64367 Mühlthal


**Dusty clinical signs**


www.pferdeklinik-grosswallstadt.de
Zahnstation in der Pferdeklinik Graf und Fischer
63888 Großwallstadt



www.equiprodenia.de
WBE PferdeärztlicheKunde
Socel Malch 64367 Mühlthal


- Resume: much better in clinical signs and in x-ray in a time of nearly 2 years
- Horse euthanized 3/2016 (4 years later) because of arthrosis without any fistula or clinical problems on any incisor




**case 2 „Monte“**

www.pferdeklinik-grosswallstadt.de
Zahnstation in der Pferdeklinik Graf und Fischer
63888 Großwallstadt


- Monte, Hesse, geldering, born 1991, time of first treatment 15 years (2006)
- 3 years regularly equilibration without any clinical signs of EOTRH
- with 18 years (2009) suddenly highly fistula processes on all incisors in the upper and lower arcade
- **Anamneses:** before 6 month changing to high quality serial, nothing else was changed.




**case 2 „Monte“**

www.pferdeklinik-grosswallstadt.de
Zahnstation in der Pferdeklinik Graf und Fischer
63888 Großwallstadt

- **Therapy:** little correction in the cheek teeth (beaks 106/206/311/411), little wave lower niner
- Reduction of the incisors with a gap of 3 mm in a head position zero degree
- Changing feeding Hay, grass, water and if necessary oat, for minerals and salt a stone ad libitum
- Follow up yearly



**Case 2 „Monte“**


www.pferdeklinik-grosswallstadt.de
Zahnstation in der Pferdeklinik Graf und Fischer
63989 Grosswallstadt

- **Follow up 1 month after first treatment:** much worth than bevor, fistula are more active, pain test positive
- **Follow up 13 month after first treatment:** highly better clinical signs. Gingiva and fistula much better.
- **Follow up 25 month after first treatment:** nearly no fistula processes (little bit on 301)
- **Follow up 46 month after first treatment:** completely healed

www.equiprodental.de
WBK Pferde Zahnheilkunde
Socel Malieh 64367 Mühlthal



**Case 2 „Monte“**


www.pferdeklinik-grosswallstadt.de
Zahnstation in der Pferdeklinik Graf und Fischer
63989 Grosswallstadt



www.equiprodental.de
WBK Pferde Zahnheilkunde
Socel Malieh 64367 Mühlthal

**Case 2 „Monte“**


www.pferdeklinik-grosswallstadt.de
Zahnstation in der Pferdeklinik Graf und Fischer
63989 Grosswallstadt



www.equiprodental.de
WBK Pferde Zahnheilkunde
Socel Malieh 64367 Mühlthal

**Case 2 „Monte“**


www.pferdeklinik-grosswaselstadt.de
Zahnstation in der Pferdeklinik Graf und Fischer
63989 Großwaselstadt



www.equiprodental.de
WBK Pferde Zahnklinik
Sattel Mähle 64367 Mühlhof



22/06/2013 vor Bearbeitung 22/06/2013 nach Bearbeitung

Look at the gingiva after reduction in the upper arcade




**Monte Resumee**


www.pferdeklinik-grosswaselstadt.de
Zahnstation in der Pferdeklinik Graf und Fischer
63989 Großwaselstadt

www.equiprodental.de
WBK Pferde Zahnklinik
Sattel Mähle 64367 Mühlhof

- „Healing“ after 46 month
- Therapie only equilibration with a gap of 3 mm in the first treatment
- Consequent feeding only with hay, gras, water, salt and mineral stone
- No analgetic, no antibiotic, nothing !!

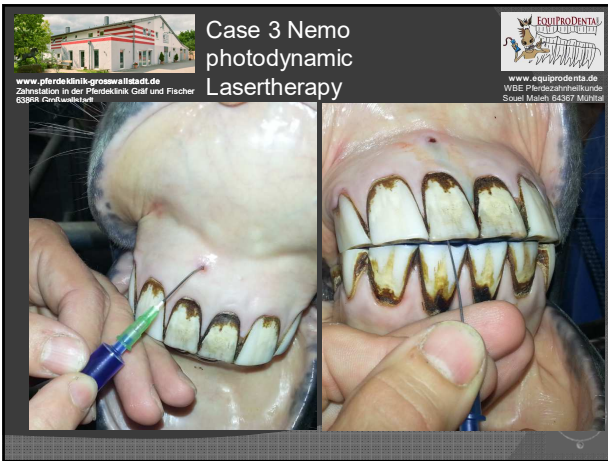

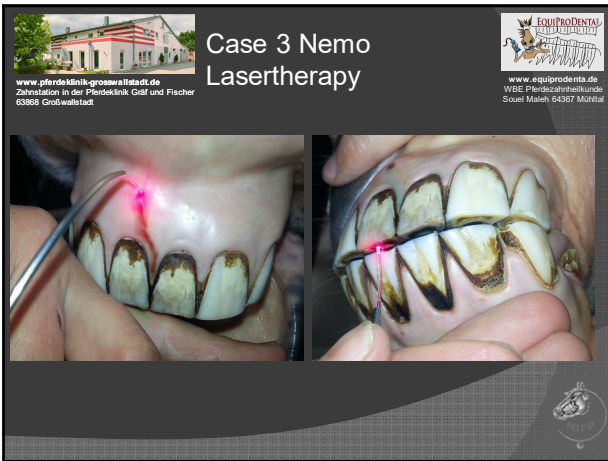**Case 3 Nemo**
photodynamic
Lasertherapy of a pulpitis


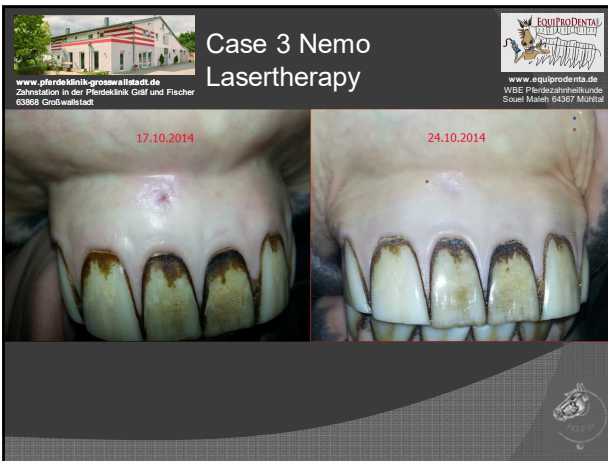www.pferdeklinik-grosswaselstadt.de
Zahnstation in der Pferdeklinik Graf und Fischer
63989 Großwaselstadt

www.equiprodental.de
WBK Pferde Zahnklinik
Sattel Mähle 64367 Mühlhof









Case 4 „Gaski“

www.pferdeklunik-grosswallstadt.de
Zahnstation in der Pferdeklinik Graf und Fischer
63868 Großwallstadt

www.equiprodenita.de
WBK Pferde Zahnheilkunde
Sauer Malleh 64367 Mühlthal



Apical abscess – in the middle: 14 days later
Therapy: photodynamic Laser therapy

Take home message

www.pferdeklunik-grosswallstadt.de
Zahnstation in der Pferdeklinik Graf und Fischer
63868 Großwallstadt

www.equiprodenita.de
WBK Pferde Zahnheilkunde
Sauer Malleh 64367 Mühlthal




Take home message

www.pferdeklunik-grosswallstadt.de
Zahnstation in der Pferdeklinik Graf und Fischer
63868 Großwallstadt


www.equiprodenita.de
WBK Pferde Zahnheilkunde
Sauer Malleh 64367 Mühlthal

- All these cases shows that “healing” is possible
- The x-ray show the reparation during the times
- The reparation seems to be possible because of “the all the times changes” of the alveolar socket in the eruption system of the equine stomatognathate system




Take home message

- Because of no long time studies of the modification processes of the alveolar socket, a one time x-ray examination is NOT a reason for extraction
- Clinical symptoms should be in front and have to fit with the x-ray results
- Don't treat a x-ray
- Passion is sometimes helpful if it is conform with animal welfare 😊




www.pferdeklunik-grosswallstadt.de
Zahnstation in der Pferdeklinik Graf und Fischer
63868 Großwallstadt

www.equiprodental.de
WBK Pferdeärztlicheklinik
Souel Maleh 64367 Mühlthal



Literature

- Equine Odontoclastic Tooth Resorption and Hypercementosis (EOTRH) in Icelandic Horses in Germany: A Correlation Between Clinical and Radiographic Findings
Melusine Tretow, Anna M. Hain, Astrid Bienert-Zeit
DOI: 10.1177/08987564241308731
Material: 154 Horses
Result : The diagnosis of EOTRH was made in 72.2% (109/151) of horses (X-ray hypercementotic reaction)
- Potential impact of natural conditions on the rostral oral health: a study of horses in Iceland
Anna M. Hain, Melusine Tretow, Astrid Bienert-Zeit
DOI: 10.2460/javma.23.06.0303
Material: 170 Horses
Result : no steep angle, nearly no hypercementotic reaction



www.pferdeklunik-grosswallstadt.de
Zahnstation in der Pferdeklinik Graf und Fischer
63868 Großwallstadt

www.equiprodental.de
WBK Pferdeärztlicheklinik
Souel Maleh 64367 Mühlthal



Thank you for your attention



www.facebook.com/EquiProDental/#

DVM Souel Maleh
examiner IGFP and certified IGFP
veterinary Specialization in Equine Dentistry
accreditation for continuing education in equine dentistry and training center for Bavaria and Hessen



www.pferdeklunik-grosswallstadt.de
Zahnstation in der Pferdeklinik Graf und Fischer
63868 Großwallstadt

www.equiprodental.de
WBK Pferdeärztlicheklinik
Souel Maleh 64367 Mühlthal

info@equiprodental.de
